

Epilepsziás rohamok és rohamtünetek

**Gyimesi Csilla,
Janszky József,
Alois Ebner,
Komoly Sámuel**

A szemiológia jelentősége

Epilepsziás roham:

- ◆ elsődleges tünet
 - ◆ életminőséget döntően meghatározó faktor
 - ◆ beteg „management” kiindulópontja:
 - rohamklasszifikáció**
 - + EEG jellegzetesség → elektroklínikai kép
 - + etiológia → epilepszia szindróma
 - **effektív terápia és prognózis**
- (Benbadis és Lüders, 1996)

Epilepszia definíciója (ILAE): akkor beszélhetünk epilepsziáról, ha „a betegnek legalább egy *epilepsziás rohama* zajlott”,
„és ez a roham összefüggésbe hozható az idegrendszer egy olyan tartós elváltozásával, amelyről feltételezhető, hogy az további rohamokat idézhet elő”. (Robert és mts., 2005)

**Tissot:
L'Epilepsie
(1770)**

**John Hughlings
Jackson (1835-1911):
az epilepsziás roham
hyperaktív corticális
neuronok által jön
létre (1890).**

**Wilder Graves Penfield (1891-1976) és
Herbert Jasper: „epileptogén zóna modell”**

Az epilepszia - sebészeti kivizsgálás célja:

- Az epileptogén zóna meghatározása
- A rohamok műtéti kimenetelének megadása
- A neurológiai és neuropsychológiai prognózis meghatározása

Prof. Hans O. Lüders

Az epileptogén zóna meghatározása:

- (1) szimptomatogén zóna
- (2) rohamindulási zóna
- (3) irritatív zóna
- (4) funkcionális deficit zóna
- (5) epileptogén lesio

Lüders: a **szimptomatogén zóna definíciója** (1992): az a cortex terület, amelyből származik az epilepsziás roham tünettana.

Szemiológiai alapú roham-klasszifikáció

Egy epilepsziás rosszullét számos **psychés és somaticus jelenség** egy adott variációjának, adott időszakra vonatkozó együttállása.

A rohamok analizálása a **rohamtünetek négy nagy kategóriájában** történhet (Noachtar, 2001):

- | | | |
|----------------------------------------|----------------------|----------------------------|
| 1, a sensoros, érzékelő spherában | — perceptív jelenség | — aura |
| 2, az autonom idegrendszer spherájában | — autonóm tünet | — autonóm roham |
| 3, a tudat spherájában | — tudatzavar | — dialeptikus roham |
| 4, a motoros rendszer tekintetében | — motoros jelenség | — motoros roham |

Epilepsia, 39(9):1006-1013, 1998

Semiological Seizure Classification

H.O.Lüders, J. Acharya, C. Baumgartner, S. Benbadis, A. Bleasel, R. Burgess, S. Dinner, A. Ebner, N. Foldvary, E. Geller, H. Hamer, H. Holthausen, P. Kotagal, H. Morris, J. Meencke, S. Noachtar, F. Rosenow, A. Sakamoto, J. Steinhoff, I. Tuxhorn, and E. Wyllie

Szemiológiai rohamklasszifikáció

Epilepsziás roham

Aura

Somatosensoros aura
Vizuális aura
Auditoros aura
Gustatoros aura
Olfaktoros aura
Autonom aura
Abdominális aura
Psychés aura

Autonóm roham

Dialeptikus roham

Motoros roham

Simplex motoros roham

Myoclonusos roham

Epilepsziás spasmus

Tónusos-clonusos roham

Tónusos roham

Clonusos roham

Versív roham

Komplex motoros roham

Hypermotoros roham

Automotor/psychomot/=KPR(ILAE)

Gelastikus roham

Speciális rohamok

Atóniás roham

Astatikus roham

Akinetikus roham

Negatív myoclonusos roham

Hypomotor roham

Aphasiás roham

Nem epilepsziás paroxysmalis esemény

A szemiológiai alapú rohamklasszifikáció jellemzői:

- ◆ **Az elérhető precizitás különféle szintjeihez igazodik**, az aktuálisan hozzáférhető információ mértékének megfelelően. Azaz teret enged a finom lokalizációs értékkel bíró megfigyeléseknek és ezek hiányának is.
- ◆ **Megalapozza a helyes szindróma klasszifikációt**, elfogadva, hogy egy adott megjelenésű roham, több epilepszia szindrómához is társulhat.
- ◆ Lehetőséget ad, hogy **egy betegnek többféle típusú rohamát** meghatározhassuk, ill. hogy leírjuk
- ◆ ha a rohamtípusok egy roham alatt egymásba átmennek (**rohamevolúció**).

A sokszoros megfigyelések bizonyos tüneti együttállásokat szignifikáns erejű **szindróma specifikus jelenségekké** emelhetnek. Pl. TLE: abdominális aura – PSM roham

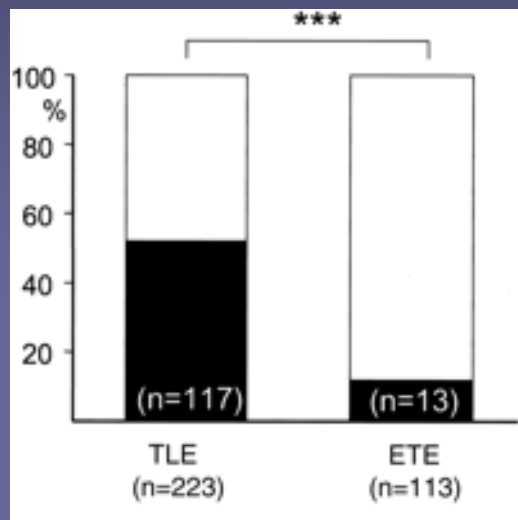


Figure 1. Frequency of abdominal auras in temporal lobe epilepsy (TLE; n = 223) and extratemporal epilepsy (ETE; n = 113) patients in whom seizure onset was localized to one lobe.
 *** $p < 0.0001$.
 Black areas = abdominal aura;
 white areas = no abdominal aura

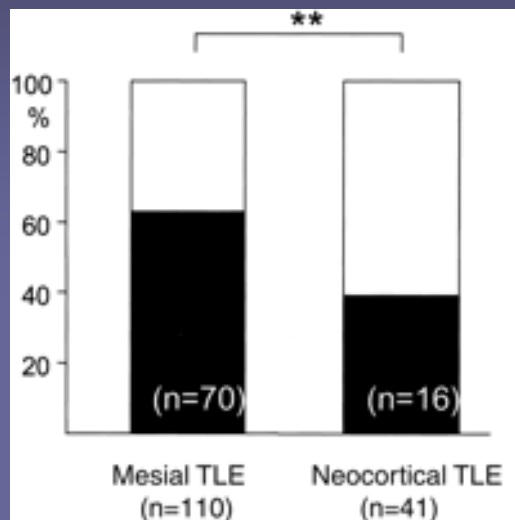


Figure 2. Frequency of abdominal auras in mesial (n = 110) and neocortical temporal lobe epilepsy (TL; n = 41).
 ** $p = 0.007$.

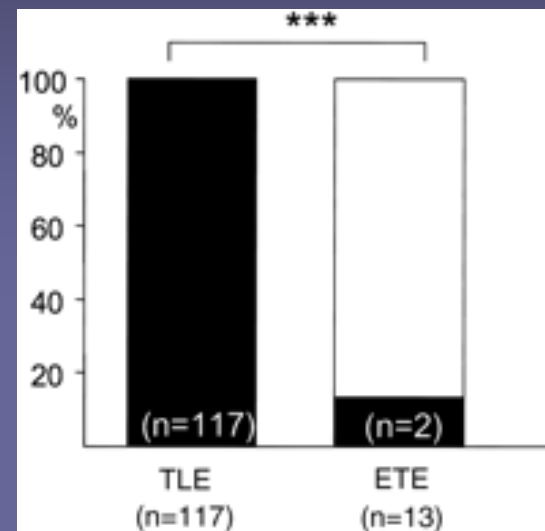


Figure 3. Frequency of the evolution of abdominal auras into automotor seizures in temporal lobe epilepsy (TLE; n = 117) and extratemporal epilepsy (ETE; n = 13).
 *** $p < 0.0001$.

A szemiológia szerepe a műtéileg kezelhető fokális epilepsziák preoperatív kivizsgálásában

(1) Neurológiai, neuropsychológiai status – funkcionális deficit zóna

(2) Ictalis szemiológia – **symptomatogen zóna**

(3) Interictalis EEG – irritatív zóna

(4) Ictalis EEG – rohamindulási zóna

(5) MRI – epileptogén lesio

Video-
EEG
monitoring

PET, SPECT megadja az agy hypometabolikus, hypo(hyper)perfúziós áréait, melyek utalhatnak az epileptogén zónára

A szemiológia a preoperatív video-EEG vizsgálatok egyik fontos tényezője, szerepet játszva a műtéileg kezelhető fokális epilepsziák diagnosztikájában.

Lateralizációs értékű rohamjelenségek fokális epilepsziákban

Rohamjelenség	Érintett félteke	Vizsgálatok
Fej-, és bulbus deviáció	kontralaterál	Wyllie, 1986; Bleasel 1997
Dystóniás kéztartás	kontralaterál	Kotagal 1989, Bleasel 1997
„4-es jel”	kontralaterál	Kotagal 2000
APR: autom. megtart. reak.k.	subdomináns	Noachtar 1992, Ebner 1995
Ictalis beszéd	subdomináns	Gabr 1989
Postictalis aphasia	subdomináns	Gabr 1989
Ictalis hányás	subdomináns	Kramer 1988
Postictális orrtörlés	ipsilaterális	Leutmezer 1998
Postictális köhögés	subdomináns	Wennberg 2001
Unilaterális clonisatio	kontralaterál	Jackson 1890
Unilaterális tónusos megf.	kontralaterál	Werhahn 2000
Unilaterális „pislogás”	ipsilaterális	Wada 1980, Henkel 1999

Dialeptikus roham

dialeptikus roham



**Motoros roham –
simplex motoros roham –
klónusos roham (fokális)**

klónusos roham, bal alsó végtag
(jobb féltekei lateralizációs jel: clonizáció a bal lábban)

**Motoros roham –
simplex motoros roham –
mioklónusos roham (generalizált)**

mioklónusos roham, generalizált



**Motoros roham –
tónusos roham (fokális)**

»

**Motoros roham –
tónusos-klónusos roham
(generalizált)**

tónusos roham a bal oldali végtagokban » generalizált tónusos-klónusos roham
(jobb féltekei lateralizációs jelek: tónusfokozódás a bal oldali végtagokban)

**Motoros roham -
simplex motoros roham -
verzív roham**

verzív roham jobbra » generalizált tónusos-klónusos roham
(bal féltekei lateralizációs jelek: bulbusverzió és fejverzió jobbra, 4-es jel jobb kar extenzióval, később: fals lateralizációs jel: késői 4-es jel, bal kar extenzióval)

**Motoros roham –
komplex motoros roham –
psychomotoros roham (ILAE: KPR)**

psychomotoros roham
(lateralizáció jel: -)

**Motoros roham –
komplex motoros roham –
psychomotoros roham (ILAE: KPR)**

abdominális aura » psychomotoros roham, jobb féltekei
(jobb féltekei lateralizációs jelek: automatizmus megtartott tudattal, iktális beszéd)

**Motoros roham –
komplex motoros roham –
hypermotoros roham**

hypermotoros roham
(lateralizáció jel: -)

**Motoros roham –
komplex motoros roham –
gelasztikus roham » verzív roham » generalizált tónusos-klónusos
roham**

**nem specifikus aura » gelasztikus roham » verzív roham balra » generalizált
tónusos-klónusos roham**

(jobb féltekei lateralizációs jelek: ictális beszéd, bulbusverzió és fejverzió balra, 4-es
jel bal kar extenzióval, utolsó klónus jobb karban)



Speciális roham – atóniás roham

atóniás roham a jobb karban » atóniás roham, generalizált
(bal féltekei lateralizációs jel: atónia a jobb karban)

Speciális roham – afáziás roham

afáziás roham

(domináns féltekei lateralizációs jel: afázia)

Paroxizmális klinikai esemény – pszichogén, nem epilepsziás roham (PNER)

psychogén, nem epilepsziás roham



Paroxizmális klinikai esemény – cataplexia

cataplexia

Paroxizmális klinikai esemény – anoxiás epilepsziás roham

anoxiás cortikális myoclonusos roham

Dr.Scharaz Judit
Heim Pál kórház,
2007 Győr Epi Munkakonf.

Paroxizmális klinikai esemény – diszkinézia Parkinson- kórban

diszkinézia Parkinson-kórban

■ Honnan nyerhetünk adatokat a szemiológiai klaszifikációhoz?

1, autoanamnézisből

- a., aurameghatározás,
- b., megtartott tudattal járó rohamfázis jelenségei (fejverzió, clonizáció, aphasia)
- c., emlékezetzavar beazonosítása
- d., indirekt jelek, amelyekből következtet a beteg, hogy rosszul élt volt (nyelv-buccaharapás, sérülésnyomok, roham utáni elhelyezkedés, környezet változásai)

- *Epilepsziás roham vs. paroxizmális klinikai esemény?*
- *Fokális vs. generalizált roham*

2, heteroanamnézisből – tudatzavarral járó rohamfázis tüneteinek azonosítása

- a., lateralizációs jelek
- b., finomabb rohamjegyek pl. automatizmusok, dystónia


- *Rohamklasszifikáció*

3., videómonitorozásból – pontos rohamanalízis: a *szimptomatogén zóna meghatározás* gold standarja

- a., lateralizációs jelek – oldaliság meghatározása
- b., pontos roham klasszifikáció
- c., rohamevolúció

- *Szimptomatogén zóna meghatározás (lateralizáció, lokalizáció)*
- *Paroxizmális klinikai esemény differenciáldiagnózisa*

INTERNATIONAL LEAGUE AGAINST EPILEPSY **ILAE**



ILAE classification of epilepsy syndromes, Jerome Engel Jr. (2005-2006): proposed diagnostic scheme for people with epileptic seizures and with epilepsy /axis 1-5

Search...

About ILAE ●

Resource Central ●

Chapters ●

Regions ●

Publications ●

Archives ●

Contact Us ●

CTF Content

- Overview
- Glossary
- Seizures Type
- Syndrome
- Impairment
- Participant
- Questionnaire
- Sponsor

Suggestion for a new, patient-oriented epilepsy classification
 Kellinghaus C, Loddenkemper T, Wyllie E, Najm I, Gupta A, Rosenow F, Baumgartner C, Boesebeck F, Diehl B, Drees C, Ebner A, Hamer H, Knake S, Meencke JH, Merschhemke M, Möddel G, Noachtar S, Rona S, Schuele SU, Steinhoff BJ, Tuxhorn I, Werhahn K, Lüders HO; ILAE Task Force for Epilepsy Classification, 2006

After reading the following Task Force Report, comments on the draft proposal would be greatly appreciated. This questionnaire is provided to facilitate your response.

Please submit your response *online* or download and *fax* to Dr. Engel at 310-206-8461.

A PROPOSED DIAGNOSTIC SCHEME FOR PEOPLE WITH EPILEPTIC SEIZURES AND WITH EPILEPSY: REPORT OF THE ILAE TASK FORCE ON CLASSIFICATION AND TERMINOLOGY

A major contribution of the International League against Epilepsy was the establishment of standardized classifications and terminology for epileptic seizures and syndromes. This provided a universal vocabulary that not only facilitated communication among clinicians, but also established a taxonomic foundation for the performance of quantitative clinical and basic research on epilepsy. Much, however, has changed since the currently used Classification of Epileptic Seizures was accepted in 1981 (1), and the currently used Classification of Epilepsies and Epileptic Syndromes was accepted in 1989 (2). Consequently, the Executive Committee of the ILAE which took office in July 1997, agreed that review and revision of the current classification system would be a priority for this

Force views the development of specific classifications as a continuing work in progress. Flexible and dynamic classifications will be revised periodically based not only on rapidly emerging new information, but also based on the resolution of problems that will inevitably be identified through usage. At this point, the proposal does include several definitive changes in concepts and terminology (Table 3), and classifications are presented as examples of what could be devised in the future.

Rationale for the proposal

Despite the fact that each new ILAE classification has represented considerable effort on the part of acknowledged experts from many different countries, they have always met with a certain degree of resistance from the international epileptology community. This is due in part to the fact that a rigid classification changes the manner in

ILAE (2001-2006):

proposed diagnostic scheme for people with epileptic seizures and with epilepsy /axis 1-5

A diagnosztikai séma 5 részből („tengelyből”) áll, melynek felépítése azt célozza, hogy a rendelkezésre álló a klinikai adatokból kialakítsuk a munkahipotézisünket és terápiás stratégiánkat, minden egyes beteg esetén, egyedi és aktuális módon.

Axis 1: Iktális fenomenológia, iktális tünettan (az **iktális terminológiát** leíró összefoglalás alapján), az iktális események hozzáférhető legrészletesebb leírásával.

Axis 2: Rohamtípus megadása, az „**Epilepsziás rohamok**” listája szerint, lokalizáció alkalmazásával. Ugyanitt adható meg a reflex epilepsziák precipitáló tényezője is.

Axis 3: Epilepszia szindróma megadása, az „**Epilepszia szindrómák**” listájából, figyelembe véve, hogy nem minden epilepszia sorolható be valamely ismert szindrómába

Axis 4: Etiológia megadása, az „**Epilepsziás rohamokkal gyakran társuló megbetegedések**” összefoglalásából, és ha lehetőség van, a genetikai defektus, ill. a fokális epilepszia hátterében álló specifikus patológiai állapot meghatározása.

Axis 5: Neurológiai, pszichiátriai deficit tünetek.

„Szindróma-orientált” epilepszia klasszifikációs rendszer

**„Beteg-orientált”
epilepszia
klasszifikációs
rendszer**

- 1, az epileptogén zóna lokalizációja
- 2, szemiológiai klasszifikáció
- 3, etiológia
- 4, roham gyakoriság
- 5, további releváns betegadatok (pl. lázgörcs, genetikai adat)

Epileptic Disord 2005; 7: 308-20

A proposal for a five-dimensional patient-oriented epilepsy classification

Tobias Loddenkemper^{1,2}, Christoph Kellinghaus¹, Elaine Wyllie¹, Imad M. Najm¹, Ajay Gupta¹, Felix Rosenow³, Hans O. Lüders¹

¹ Department of Neurology, The Cleveland Clinic Foundation, Cleveland, OH, USA

² Department of Pediatrics, The Cleveland Clinic Foundation, Cleveland, OH, USA

³ Department of Neurology, Philipps-University Marburg, Marburg, Germany

Received August 10, 2005; Accepted September 2, 2005